

# Traitement local d'une écorchure au moyen d'un pansement à l'argent antibactérien et régulateur d'humidité



Frans Meuleneire.  
AZ St Elisabeth  
Zottegem – Belgique



## But

Le cycliste ou le motocycliste qui fait une chute se relève bien souvent avec toute une série d'éraflures, qui sont douloureuses et qui, contaminées par les impuretés de la route, risquent de s'infecter très vite. Ces plaies mettent donc plus de temps à guérir et peuvent même laisser de vilaines cicatrices.

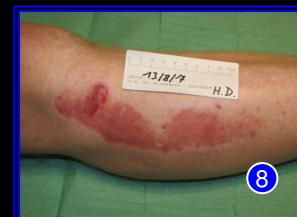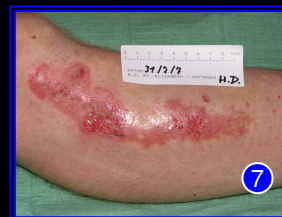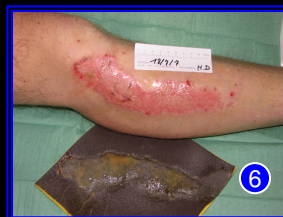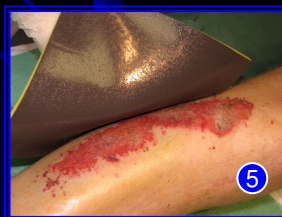
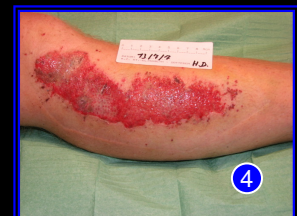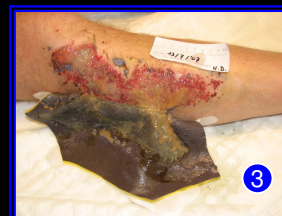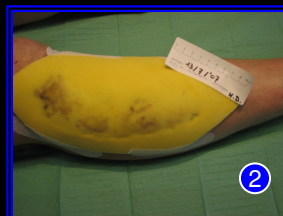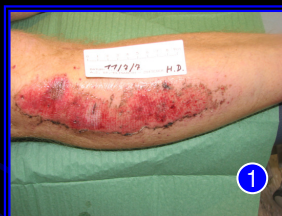Au début, ces écorchures libèrent un exsudat abondant mais, quelques jours plus tard, on constate que la plaie a plutôt tendance à se dessécher et à former une croûte.

Il est important de choisir un pansement antibactérien qui non seulement absorbe l'exsudat des premiers jours et mais encore garde la plaie suffisamment humide ultérieurement. On maintient ce pansement pendant plusieurs jours pour donner libre cours à la cicatrisation.

## Méthode de travail

Nous avons appliqué le pansement Askina Calgitrol Ag sur les écorchures de 5 patients. Les plaies avaient préalablement été nettoyées avec la solution Prontosan. Nous avons recouvert le pansement d'une compresse absorbante secondaire, elle-même maintenue en place par un bandage.

Le pansement Askina Calgitrol Ag est composé de deux couches différentes: le côté sombre qui contient un mélange d'alginate et d'argent et s'applique directement sur la plaie, et le côté jaune, hydrocellulaire. L'action combinée des deux couches maintient la plaie dans un environnement humide optimal. Nous avons changé les pansements tous les 3 à 4 jours.



## Discussion et évolution

Dans tous les cas, nous avons évalué le pansement selon des critères de confort et d'efficacité quant au maintien d'un environnement humide optimal et d'un bon équilibre bactérien. On peut facilement découper le pansement aux ciseaux pour l'adapter à la taille de la plaie et favoriser ainsi son adhésion. Comme Askina Calgitrol Ag peut être porté plusieurs jours, le patient n'a plus le désagrément de devoir faire changer son pansement tous les jours. Lors du retrait du pansement, il a fallu, dans certains cas, rincer la plaie pour éliminer la pellicule d'argent. Ceci étant fait, au vu de la belle coloration rose de la peau, nous avons invariablement pu constater que la plaie était parfaitement cicatrisée. Nous illustrons ce qui précède au moyen d'un cas clinique.

## Conclusion

Le soin local des écorchures fortement contaminées commence par un traitement antibactérien. Une fois la plaie soigneusement rincée, Askina Calgitrol Ag s'avère la solution idéale pour maintenir l'équilibre bactérien. Il crée et préserve un environnement favorable à la cicatrisation, tant pendant la phase inflammatoire que pendant l'épithélialisation. La fréquence de remplacement moindre se traduit par une économie de temps et de produits.